Phân loại bệnh bụi phổi trên phim Xquang theo phân loại quốc tế ILO - 2000

Phân loại chất lượng phim

- Tốt: phim phản ánh rõ về nhu mô phổi, góc sườn hoành, hình ảnh tim và trung thất
- Chấp nhận được, không có lỗi kỹ thuật nào ảnh hưởng đến việc phân loại bệnh bụi phổi
- Chấp nhận được, trên phim có một vài lỗi kỹ thuật nhưng không ảnh hưởng đến mục đích xếp loại bụi phổi
- Phim kém chất lượng

Những bất thường về nhu mô phổi

1. Đám mờ nhỏ

1.1. Mật độ đám mờ nhỏ

- Mức độ tăng dần về mật độ tổn thương các đám mờ nhỏ
- Phân nhóm chính 0 1 2 3
- Phân nhóm phụ
- 0/- 0/0 0/1
- 1/0 1/1 1/2
- 2/1 2/2 2/3
- 3/2 3/3 3/+



Hình ảnh mật độ đám mờ nhỏ phân theo phân nhóm chính và phụ

- Trong đọc phim phổi để đánh giá mức độ tổn thương, người ta:
- Không dừng ở đánh giá mức độ tổn thương ở trong 4 nhóm chính mà đánh giá mức độ tổn thương ở các nhóm phụ của các nhóm chính.
- Dựa vào bộ phim chuẩn của ILO - 2000 để so sánh và đánh giá.
- Trong quá trình đọc phim, đôi khi chúng ta gặp tổn thương nằm giữa các phân nhóm, xếp chúng vào phân nhóm phụ trung gian (0/0, 1/1, 2/2 và 3/3)

- Qui định của ILO - 2000:các nhóm chính ghi trên phần tử số những ký hiệu tương ứng với từng nhóm chính, ví dụ 0/, 1/, 2/, 3/.
- Nếu không có nhóm phụ nào phù hợp hơn thì mức độ tổn thương được xếp vào phân nhóm trung gian như là 0/0, 1/1, 2/2 và 3/3.
- Ví dụ: mật độ các đám mờ tương tự trong phân nhóm 2/2 của phim mẫu, thì phim đó không xếp vào phân nhóm 2/1 hay 2/3 mà xếp vào phân nhóm 2/2.
- Trong quá trình đọc phim và đánh giá có thể xếp vào phân nhóm 2/1 là phim có mật độ các đám mờ nhỏ gần tương tự với các đám mờ nhỏ trên phim mẫu 2/2

- Mật độ chung của các đám mờ nhỏ được xác định bằng cách đánh giá mật độ của toàn bộ các vùng phổi bị tổn thương.
- Khi có sự khác nhau về mật độ giữa các vùng phổi bị tổn thương thì những vùng có ít tổn thương sẽ được bỏ qua khi xếp loại mật độ chung.
- Ví dụ trên một phim bụi phổi có các vùng với mật độ tổn thương 1/1, 1/2; 2/1 và 2/2,
- vì có 2 phân nhóm phụ ở vùng thưa nhất (1/1 và 1/2) và dày nhất 2/2, do vậy chúng ta phải bỏ qua 1/1 để xếp loại mật độ chung.

1.2. Vùng tổn thương

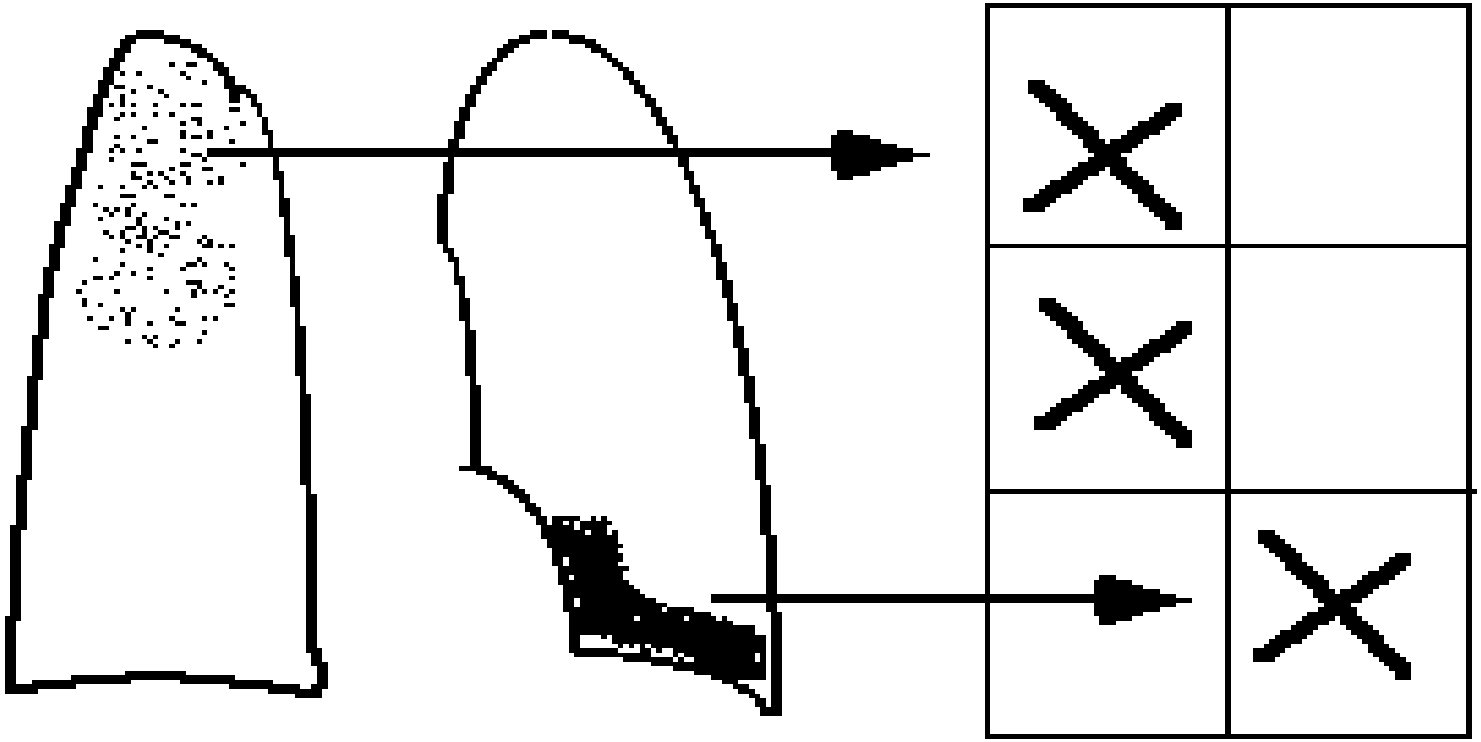

1.3. Hình dạng và kích thước đám mờ nhỏ

- Đám mờ tròn đều
  - + p: đường kính đến khoảng 1,5mm
  - + q: đường kính từ 1,5mm đến 3mm
  - + r: đường kính từ 3,0mm đến 10mm
- Đám mờ không tròn đều
  - + s: độ rộng 1,5mm
  - + t: độ rộng từ 1,5mm đến 3mm
  - + u: độ rộng từ 3mm đến 10mm

	R	mm	I	
p		1.5 <		s
q		1.5 – 3		t
r		3 – 10		u

qq	
qt	
tq	
tt	

3/3 p/p

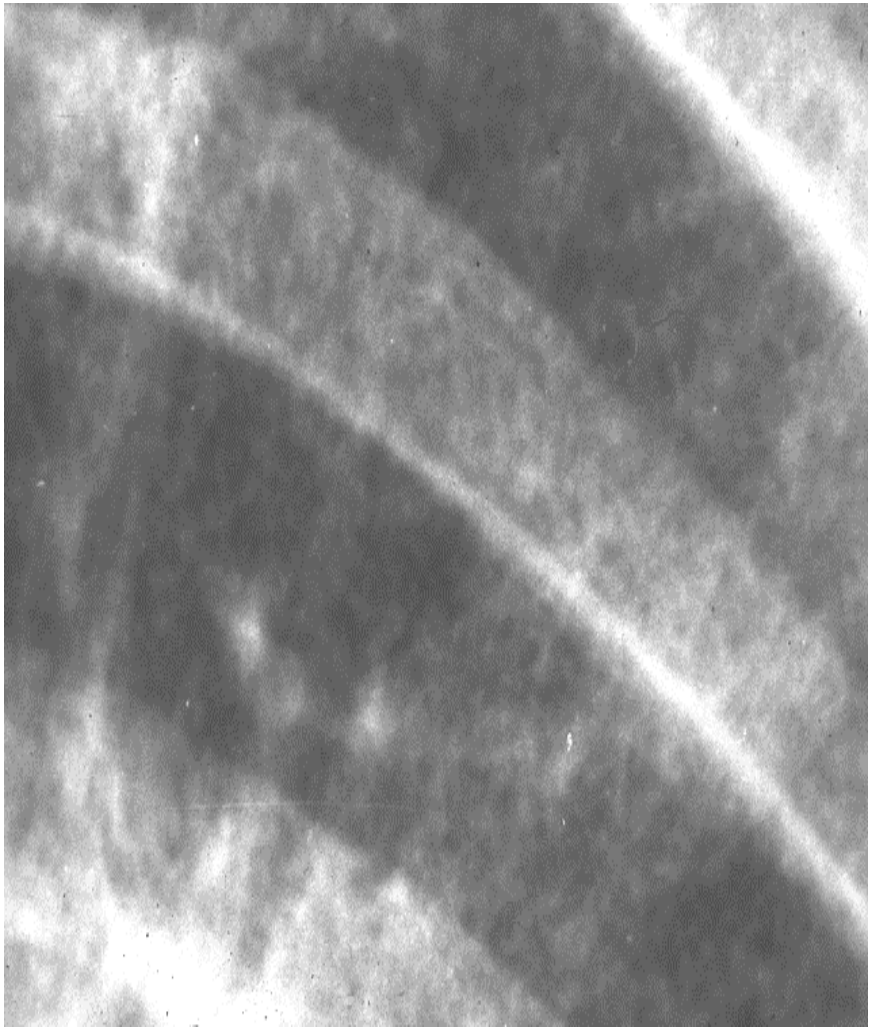

2/2 r/r

1/1 p/p

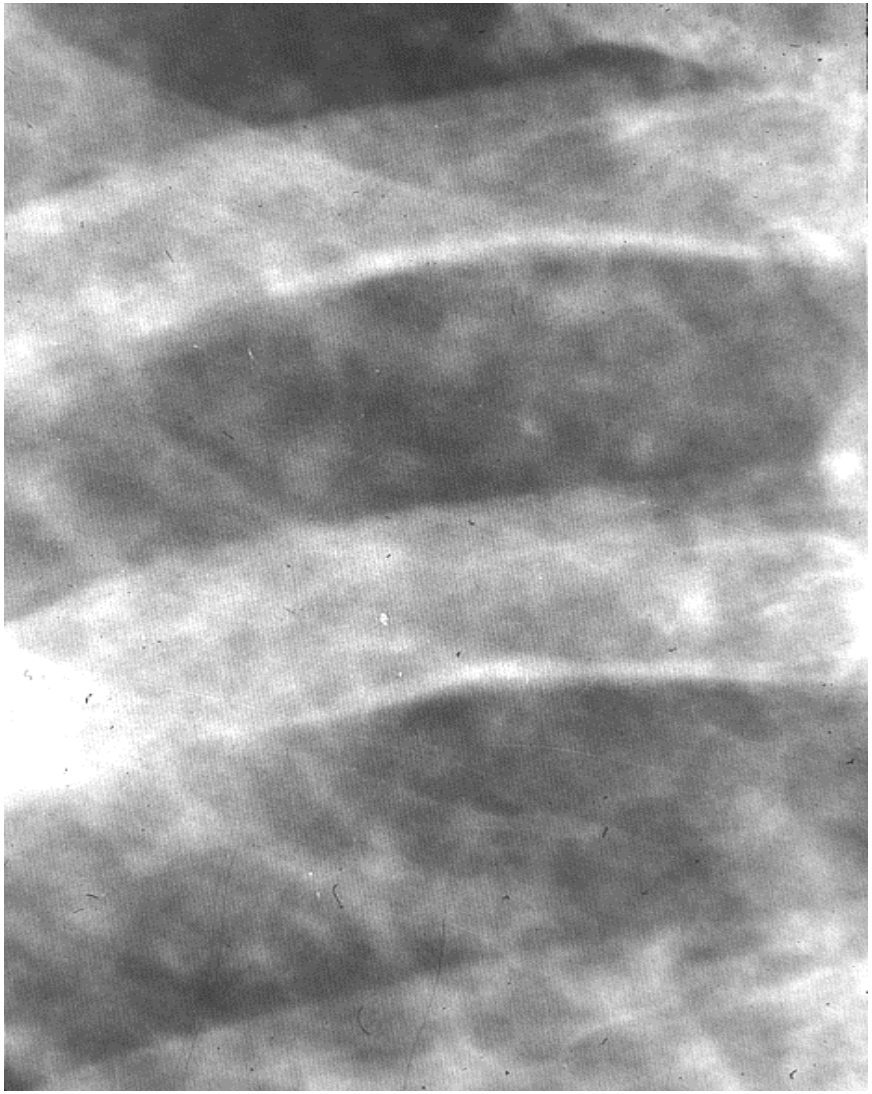

1/1 t/t

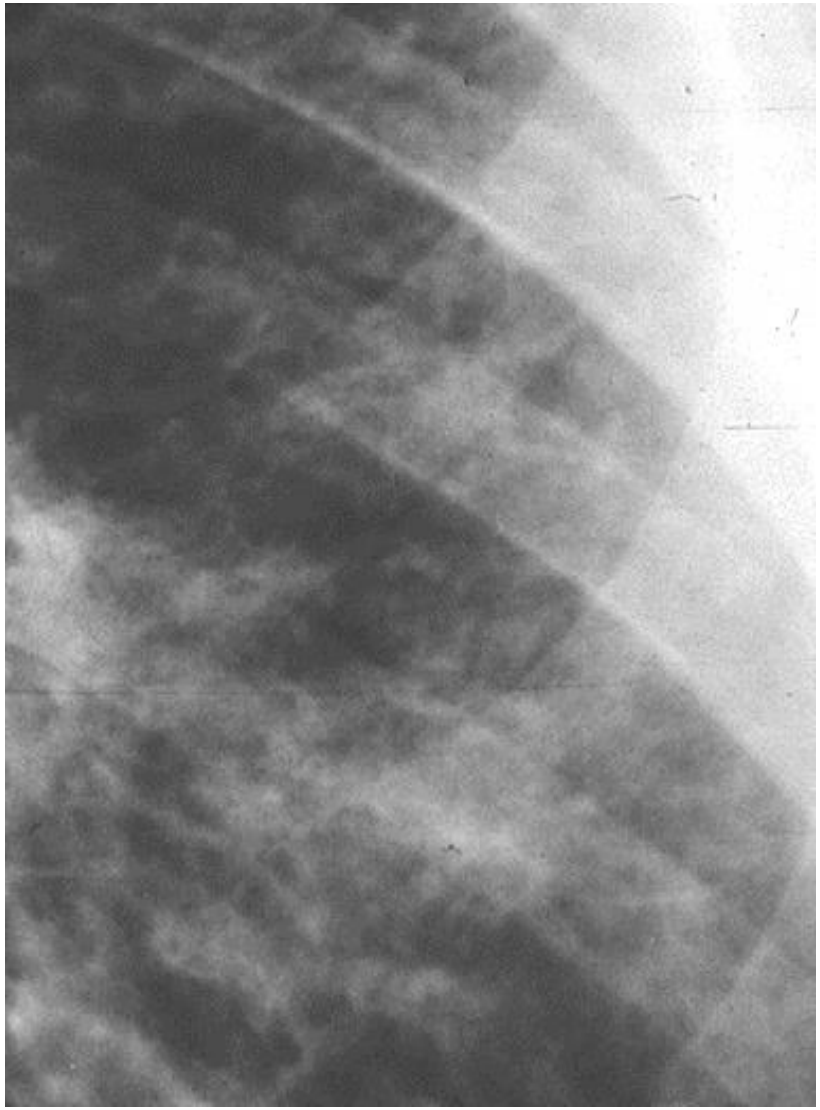

2/2 s/s

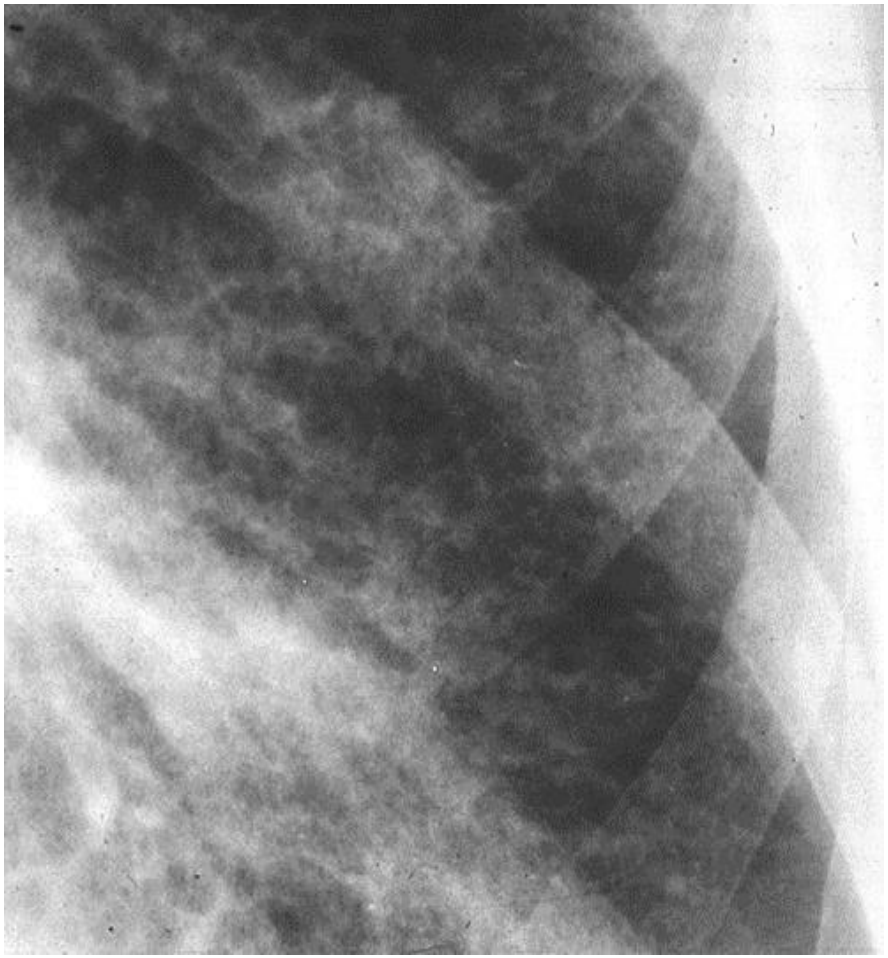

2/2 u/u

Hình ảnh chụp cắt lớp bệnh bụi phổi

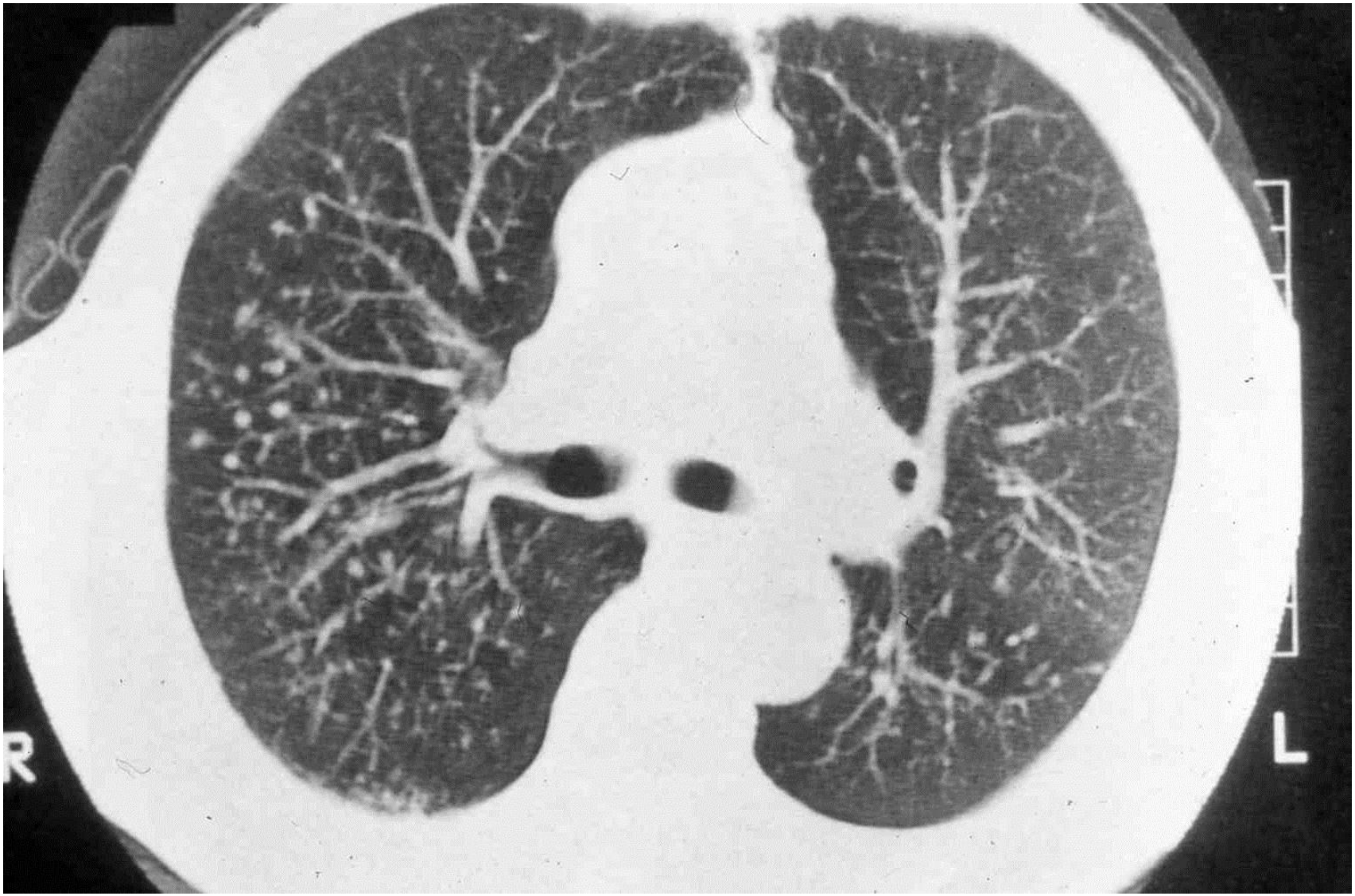

2. Các đám mờ lớn

- Đám mờ lớn loại A: đám mờ có kích thước lớn nhất là 50mm hay một vài đám mờ lớn có tổng kích thước không vượt quá 50mm.
- Đám mờ lớn loại B: đám mờ có kích thước trên 50mm hoặc một vài đám mờ lớn có tổng kích thước lớn hơn 50mm nhưng không vượt quá vùng trên của phổi phải.
- Đám mờ lớn loại C: là một đám mờ có kích thước lớn hơn diện tích vùng trên của phổi phải hoặc một vài đám mờ lớn có tổng kích thước vượt quá vùng trên của phổi phải.

A



=1-5 cm

B

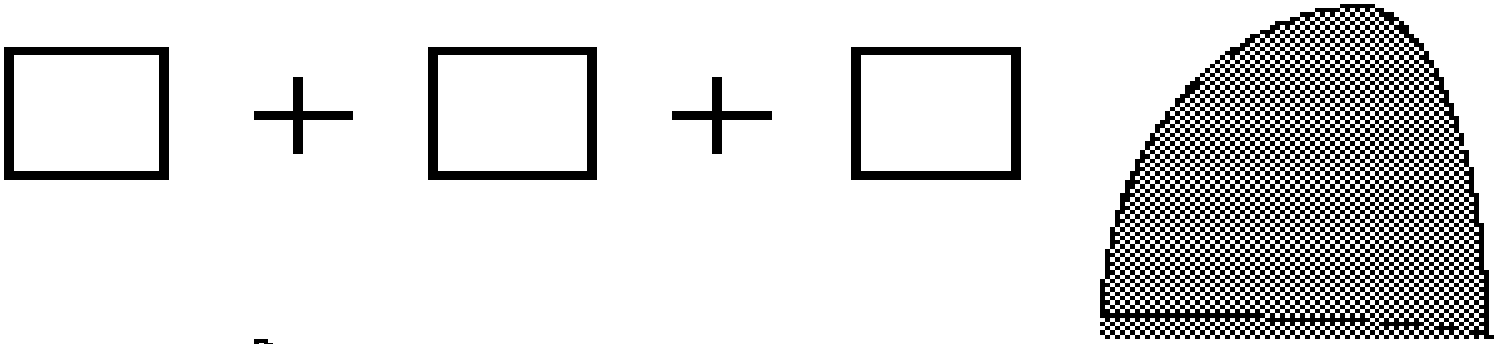

cm^2 = RU

C

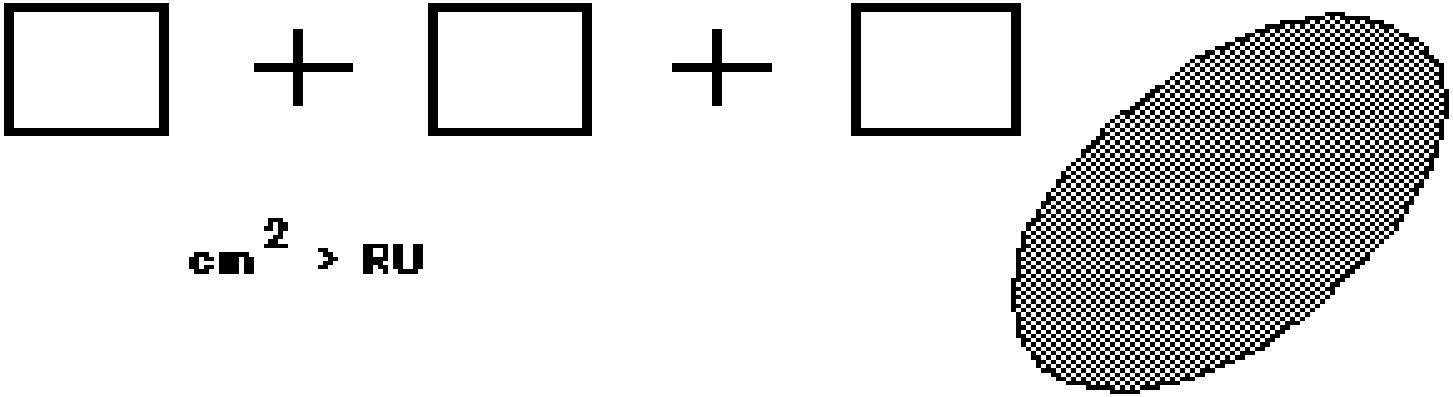

cm^2 > RU

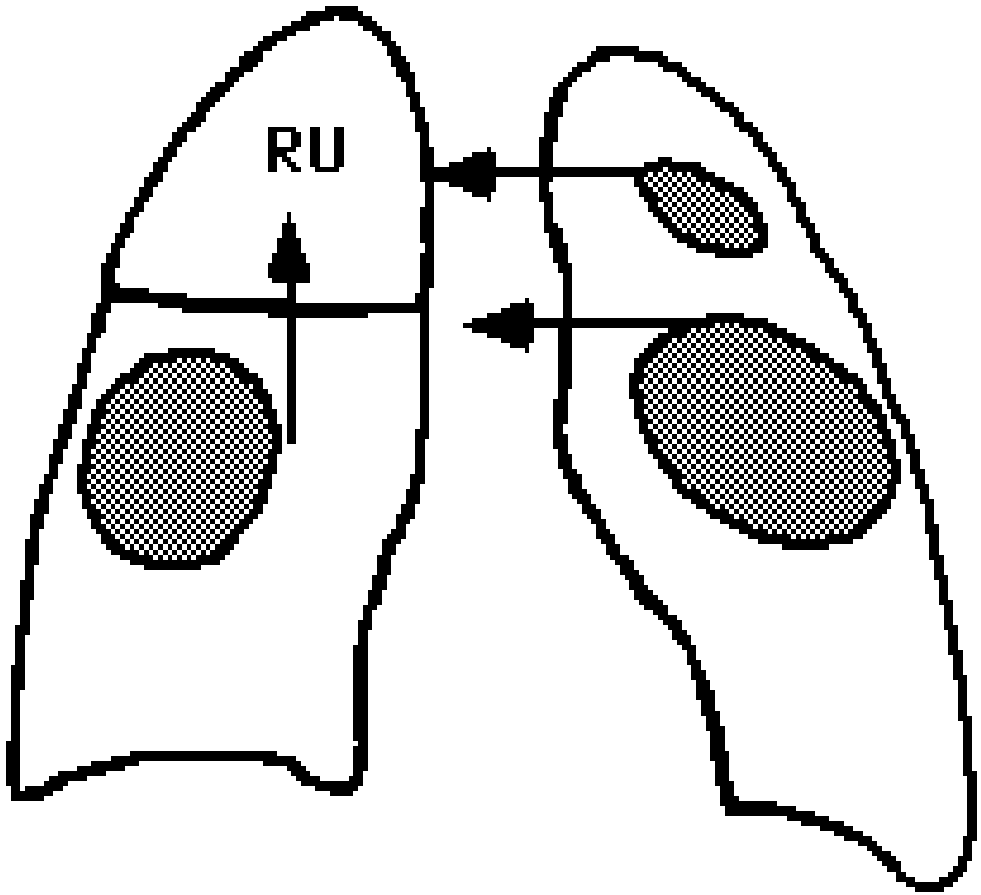

Kích thước đám mờ lớn so với đỉnh phổi phải

Đám mờ lớn loại A

Đám mờ lớn loại B

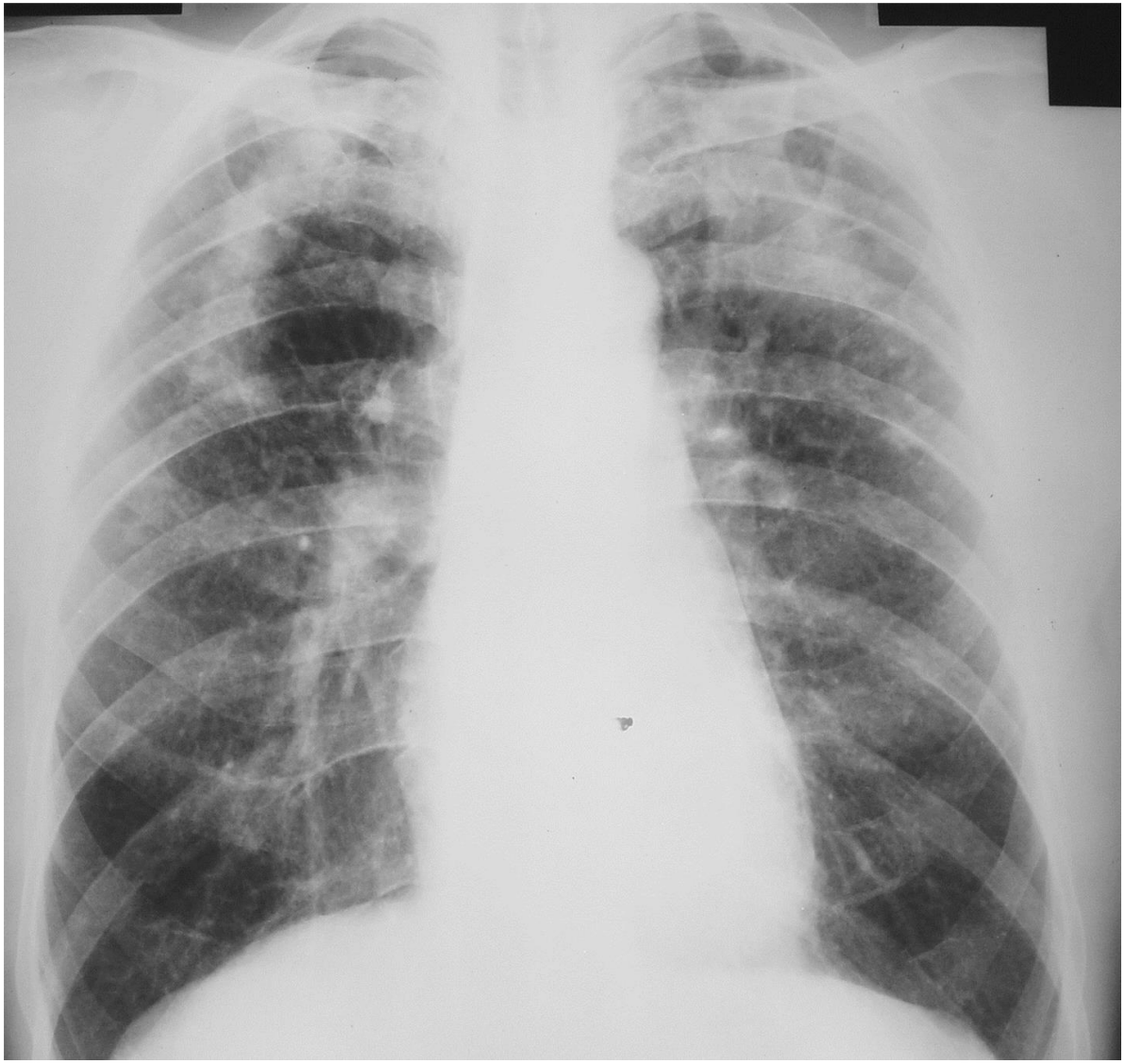

Đám mờ lớn loại C

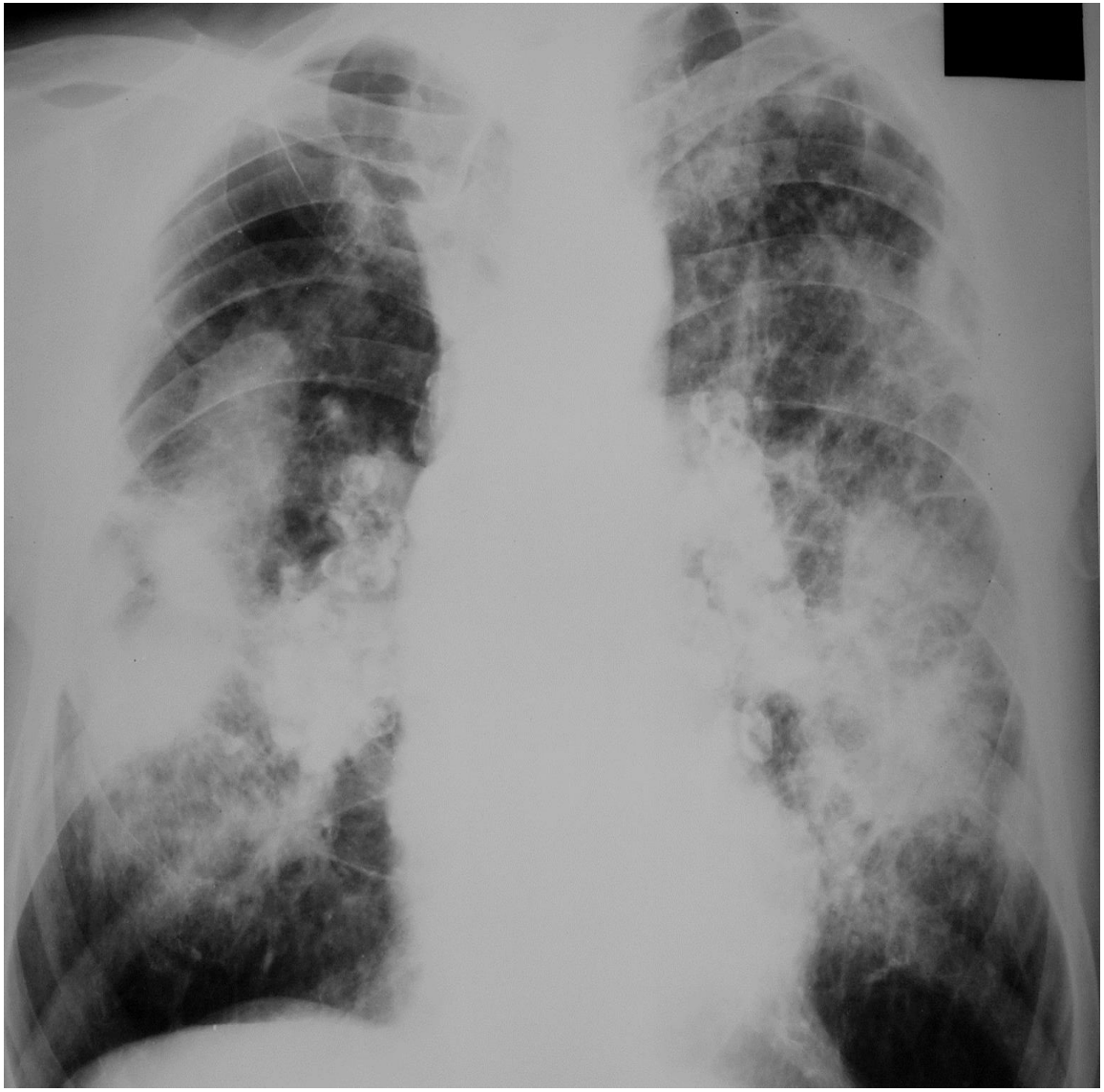

Bất thường về màng phổi

1. Dày màng phổi (dày màng phổi khu trú)

- Mảng màng phổi là hình ảnh dày màng phổi khu trú, thường là hình ảnh tổn thương lá thành của màng phổi.
- Mảng màng phổi: góc sườn hoành, trên thành ngực (bên và trước) và các vị trí khác.
- Độ dày màng phổi: từ mép trong của xương sườn đến mép trong của màng phổi tại vị trí giữa ranh giới nhu phổi và màng phổi; đánh giá độ dày màng phổi theo 3 nhóm:

➢ - Nhóm a: độ dày màng phổi từ 3mm đến 5mm;

➢ - Nhóm b: độ dày màng phổi từ 5mm đến 10mm;

➢ - Nhóm c: độ dày màng phổi trên 10mm.

Hình ảnh dày màng phổi lan toả, khu trú

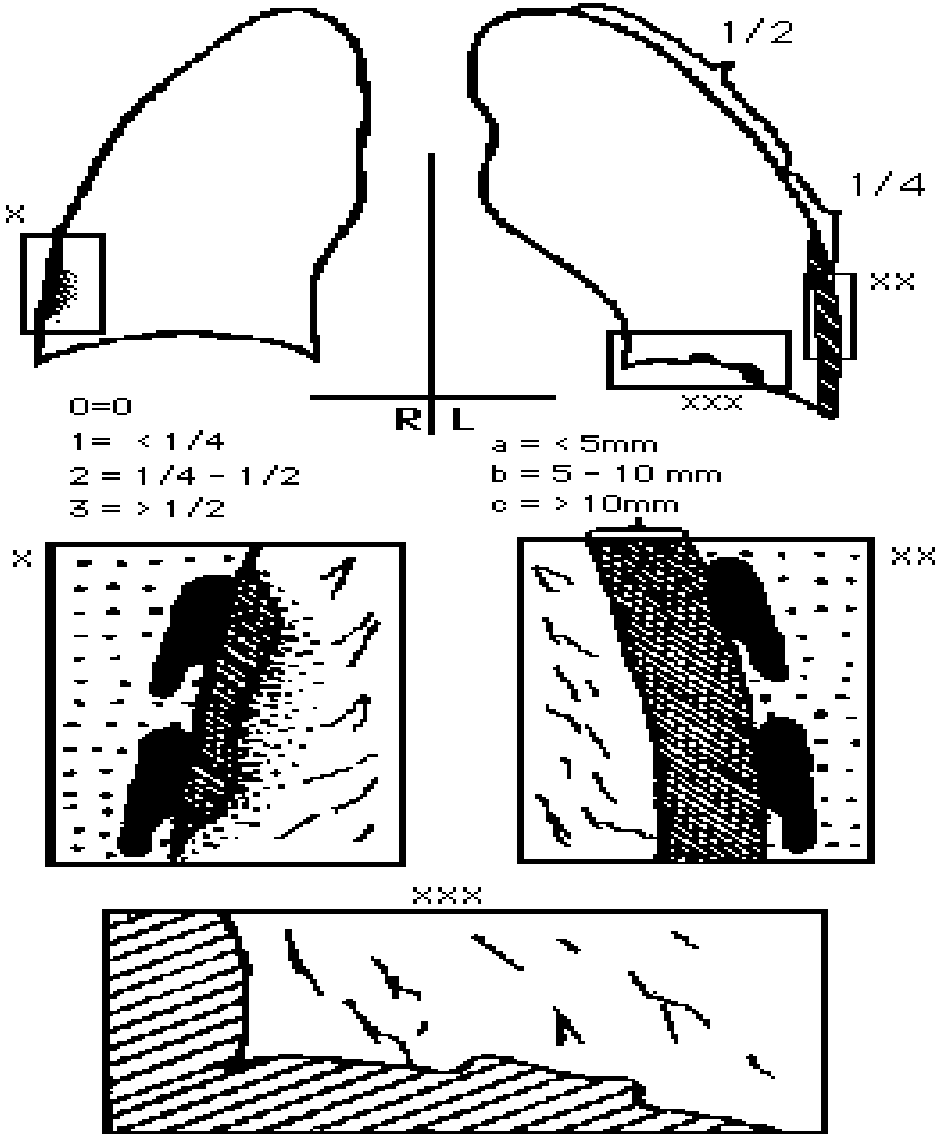

2. Vị trí

- Vị trí của màng phổi bao gồm thành ngực, vòm hoành, vùng trung thất cột sống và vùng tim.

3. Can xi hoá

- Hình ảnh dày màng phổi có thể kèm theo hình ảnh can xi hoá.
- Khi có vùng can xi hoá chứng tỏ có dày màng phổi tại vùng can xi hoá đó.

Hình ảnh can xi hoá

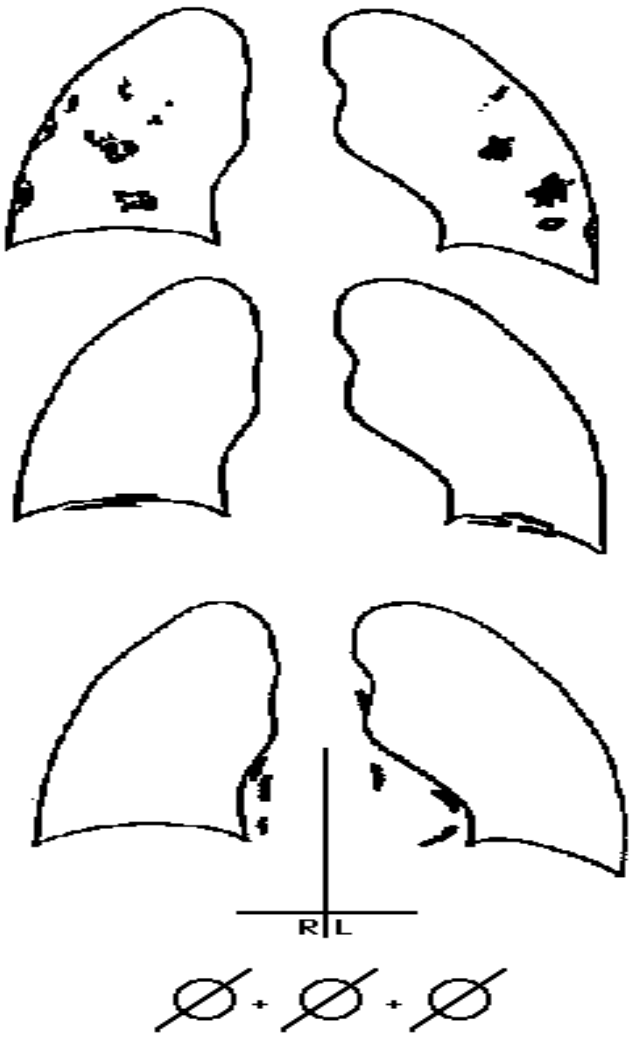

4. Bất thường góc sườn hoành

- Đám mờ góc sườn hoành khi đọc phim phải ghi lại dù có hay không và ghi riêng đối với từng phổi (phổi trái, phổi phải).
- Giới hạn thấp nhất của đám mờ góc sườn hoành.
- Nếu dày màng phổi lan lên thành ngực từ góc sườn hoành thì dày màng phổi này được xếp vào dày màng phổi lan toả.
- Đám mờ góc sườn hoành có thể xuất hiện ngay cả khi không có dày màng phổi lan toả.

Hình ảnh bất thường về góc sườn hoành

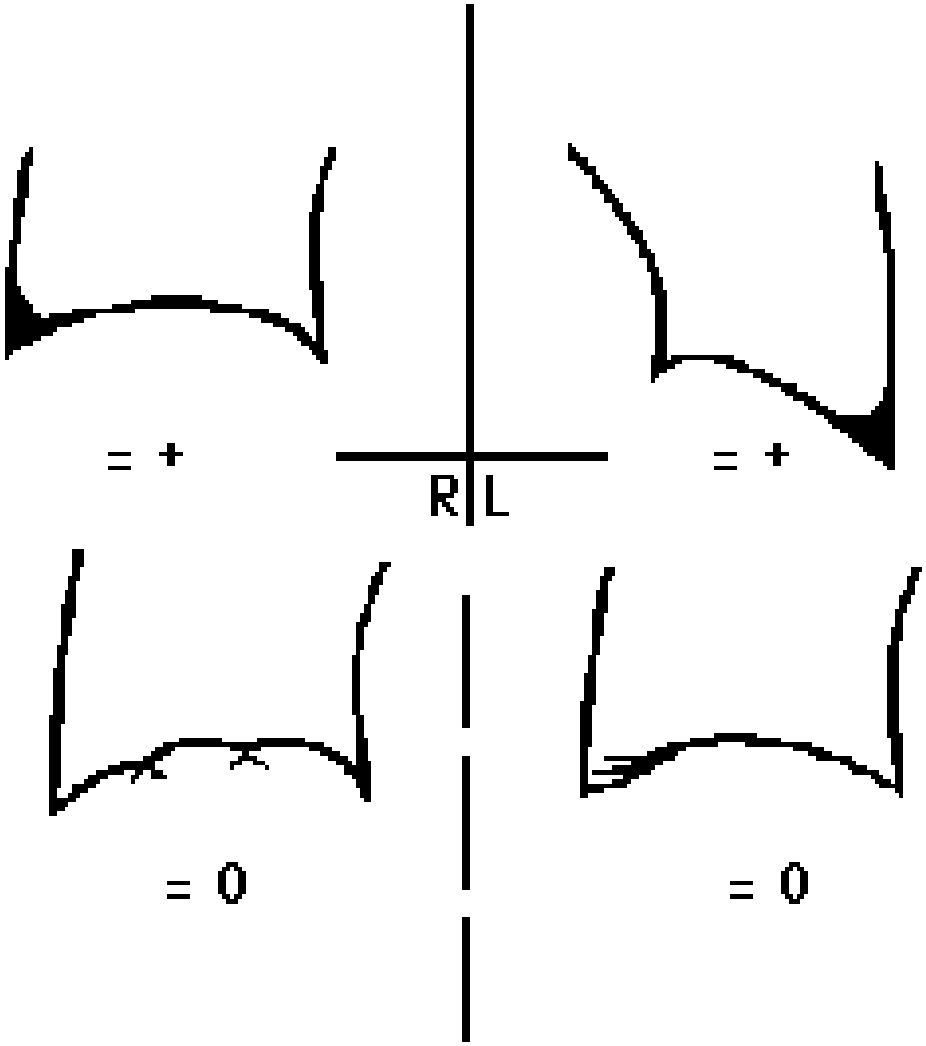

5. Chiều dài mảng màng phổi

- Chiều dài của dày màng phổi: vùng thành ngực và giữa thành ngực bên và thành ngực trước.
- Chiều dài được xác định là tổng chiều dài của các mảng màng phổi trên thành ngực bên (tính từ đỉnh phổi đến góc sườn hoành).
- Chiều dài của mảng màng phổi được chia làm 3 độ:

➢ Độ 1: tổng chiều dài của các mảng dày màng phổi dài không quá 1/4 chiều dài của thành ngực bên;

➢ Độ 2: tổng chiều dài của các mảng màng phổi dài từ 1/4 đến 1/2 chiều dài của thành ngực bên;

➢ Độ 3: tổng chiều dài của các mảng màng phổi dài trên 1/2 chiều dài của thành ngực bên.

Hình ảnh dày, can xi màng phổi trung thất

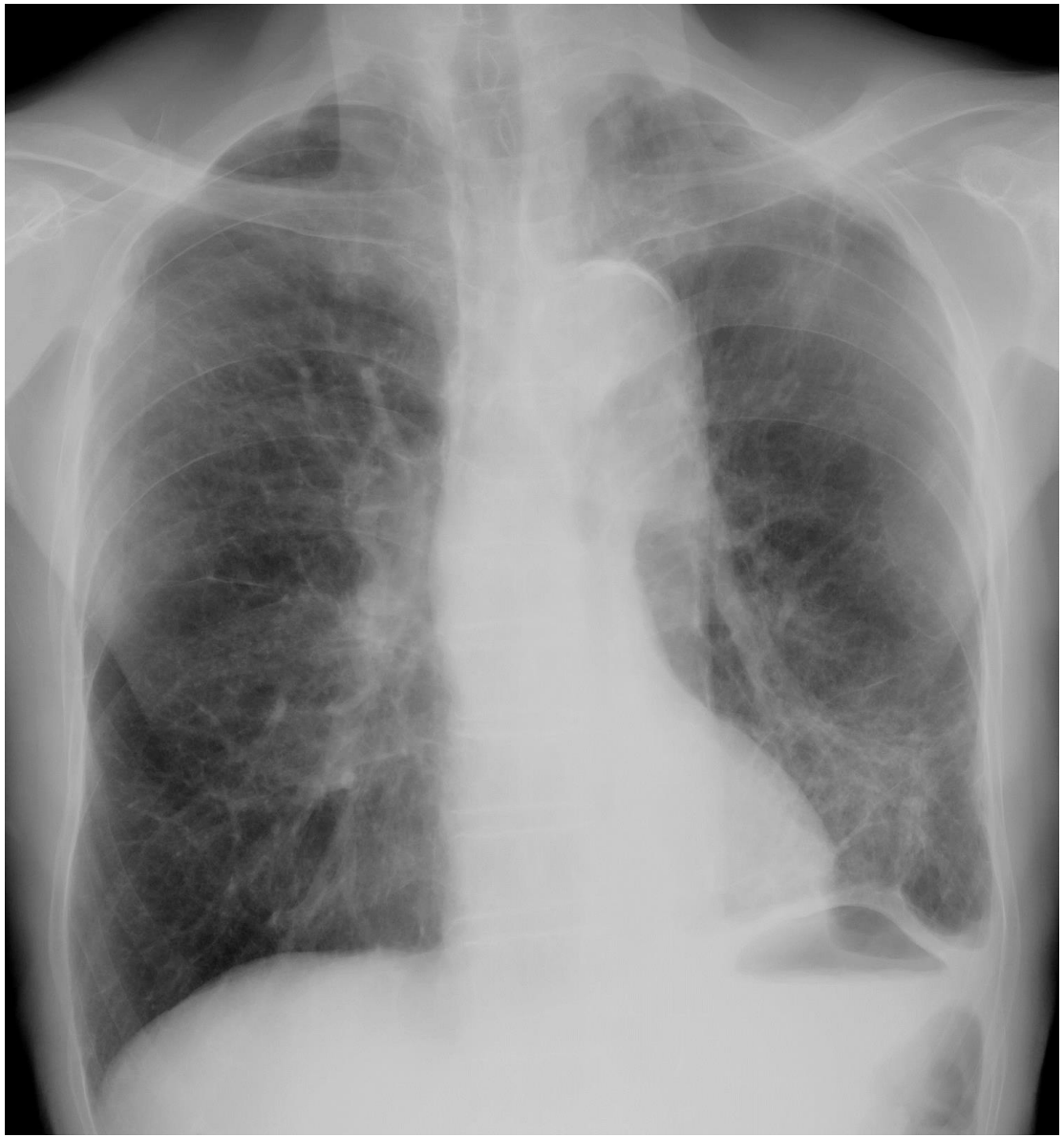

Hình ảnh dày, can xi hóa màng phổi cơ hoành và thành ngực trước

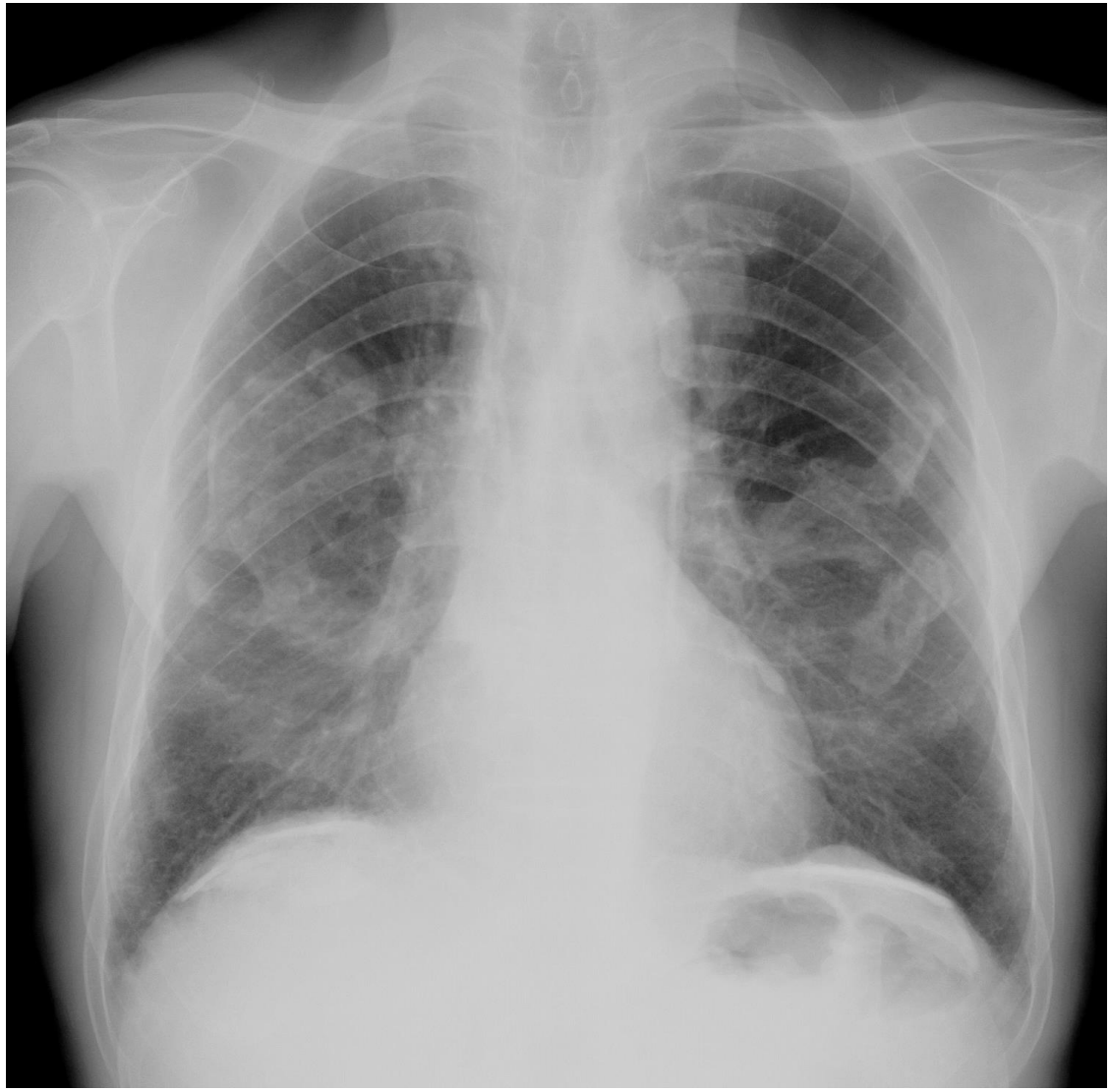

Các ký hiệu hình ảnh bất thường

- aa: Xơ vữa động mạch chủ (atherosclerotic aorta)
- at: Dày màng phổi vùng đỉnh phổi (significant apical pleural thickening)
- ax: Sự liên kết của các hình mờ nhỏ (coalescence of small opacities)
- bu: Hình ảnh túi khí (bullae)
- ca: Ung thư: các khối u ác tính ở vùng ngực (không tính ung thư trung biểu mô) (mesothelioma)
- cg: Can xi hoá các nốt mờ không phải của bệnh bụi phổi (calcified non - pneumoconiotic nodules (granuloma or nodes)

- cn: Can xi hoá các nốt mờ của bệnh bụi phổi (calcification in small pneumoconiotic opacities)
- co: Hình dạng và kích thước bất thường của tim (Abnormality of cardiac size or shape)
- cp: Tâm phế mãn (cor pulmonate)
- cv: Hình ảnh hang lao (cavity)
- di: Co kéo các cơ quan trong lồng ngực (marked distortion of an intrathoracic structure)
- ef: Tràn dịch màng phổi (pleural effusion)
- em: Khí phế thũng (Emphysema)
- es: Vôi hoá hình vỏ trứng hạch bạch huyết rốn phổi hoặc trung thất (eggshell calcification of hilar or mediastinal lymph nodes)
- fr: Gãy xương sườn (cấp tính hoặc đã lành) (fractured rib (acute or healed)

- hi: Hạch rốn phổi to hoặc hạch vùng trung thất to nhưng không vôi hoá (enlargement of non-calcified hilar or mediastinal lymph nodes)
- ho: Phổi hình tổ ong (honeycomb lung)
- id: Ranh giới của cơ hoành không rõ (ill-defined diaphragm border) (ghi lại ký hiệu này khi trên phim không thấy rõ 1/3 hình ảnh cơ hoành)
- ih: Ranh giới tim không rõ (ill-defined heart border) (ghi lại ký hiệu này khi trên phim không thấy rõ 1/3 ranh giới giữa tim với màng phổi ở vùng trung thất).
- kl: Đường vách ngăn Kerley (septal (Kerley) line)

- me: Ung thư trung biểu mô (mesothelioma)
- pa: Xẹp phổi (plate atelectasis)
- pb: Hình các dải/đường mờ trên nhu mô phổi (parenchymal band)
- pi: Dày màng phổi ở rãnh liên thuỳ(pleural thickening of an interlobar fissure)
- px: Tràn khí màng phổi (pneumothorax)
- ra: Hình ảnh xẹp phổi dạng tròn (rounded atelectasis)
- rp: Bệnh bụi phổi dạng thấp (rheumatoid pneumoconiosis)
- tb: Lao phổi (tuberculosis)
- od: Bệnh khác hoặc bất thường khác đáng lưu ý (other disease or significant abnormality)

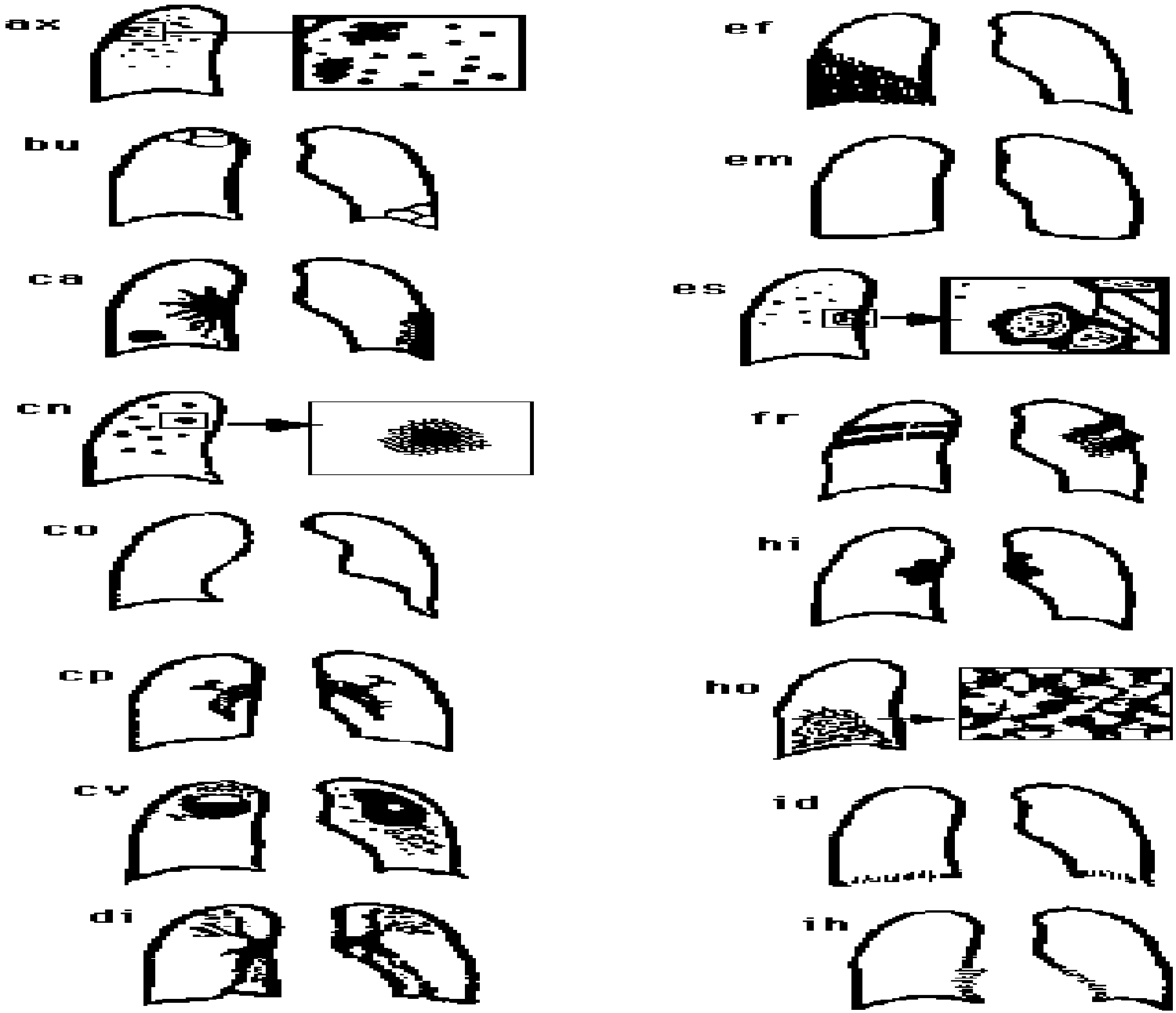
ax
bu
ca
cn
co
cp
cv
di
ef
em
es
fr
hi
ho
id
ih

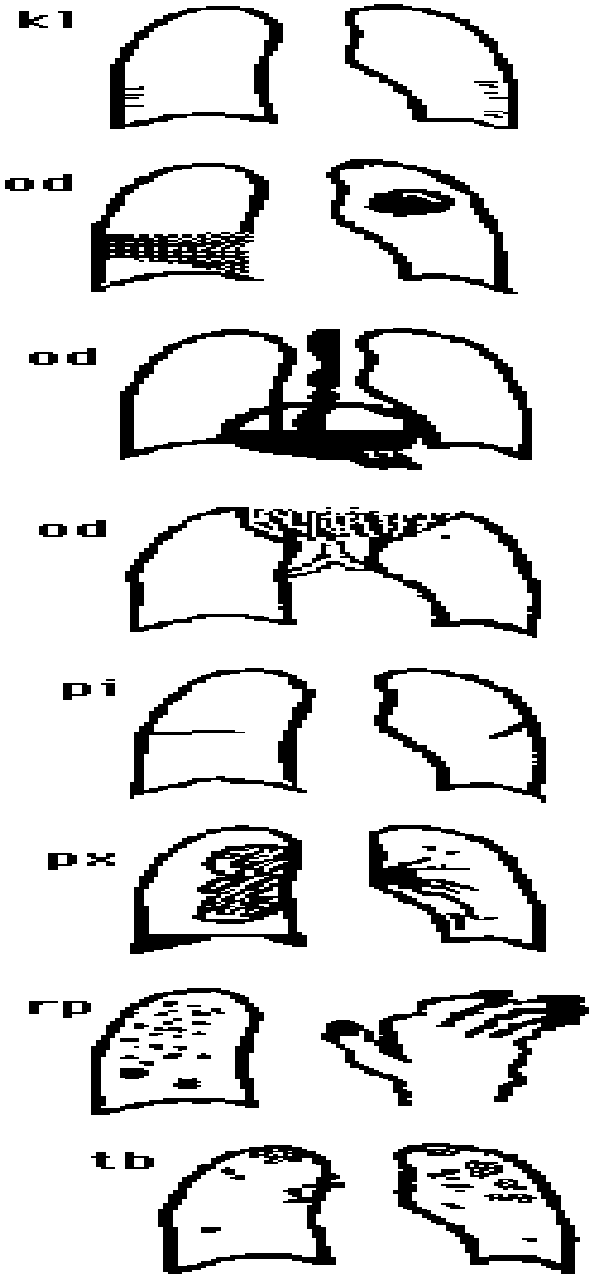
kl
od
od
od
pi
px
rp
tb

Những nhận xét khác

- Nếu chất lượng phim không phải ở loại 1 (tốt), thì phải đưa ra lý do tại sao trước khi tiến hành xếp loại tổn thương.
- Nếu chúng ta ký hiệu od (bệnh khác) thì chúng ta bắt buộc phải ghi rõ khác ở đây là gì? liệu nó có liên quan đến tiếp xúc với bụi hay không? hay là một bệnh khác hoàn toàn không liên quan đến tiếp xúc với bụi.
- Việc ghi rõ ràng về bệnh khác này giúp cho việc cung cấp thêm những thông tin có ích liên quan khác.

Kỹ thuật chụp phim phổi

- Sử dụng máy chụp X quang cả sóng.
- Cường độ lớn hơn 200 mAs, tốc độ nhỏ hơn 0,1 giây.
- Kích thước phim: 35 x 35cm.
- Chụp ở tư thế sau trước.
- Bệnh nhân nín thở ở thì hít vào gắng sức.
- Không chụp già hoặc chụp non.
- Không để phim hiện lên nhanh quá khi tráng.
- Không chụp già rồi sửa chữa lỗi kỹ thuật bằng tráng non